

日本産科婦人科学会専門医制度  
研修コーナー

59巻

1号 2007

日本産科婦人科学会雑誌

## CONTENTS

症例・プライマリーケア(救急)	
子宮外妊娠(卵管妊娠) .....	(3)
横浜市立大学附属市民総合医療センター 準教授	
石川 雅彦	
同・助手 高島 邦僚	
EXERCISE 23 .....	(10)

## 3月号(予告)

診療の基本	
母体保護法 .....	宮崎亮一郎
症例・プライマリーケア(救急)	
妊娠中の意識喪失 .....	西口 富三

## 症例・プライマリー・ケア(救急)

### Case Study and Primary Care Medicine

## 子宮外妊娠(卵管妊娠)

### Ectopic Pregnancy(Tubal Pregnancy)

#### 症例 A

現病歴：28歳の女性，初経12歳，0回経妊0回経産，月経周期は32日型で整調，前医にて不妊治療を受けていた。今回体外受精胚移植により妊娠成立する。妊娠5週5日，少量の性器出血出現，経腔超音波断層法で子宮内に胎嚢(GS)認めず，尿中hCG値2,310 IU/l，妊娠6週0日，突然下腹部痛出現し前医受診，超音波断層法再検もGS認めず，当日当科紹介受診となる。

既往歴：急性虫垂炎(14歳)，子宮内膜症の診断でGnRH analog療法6カ月施行(19歳)。

家族歴：特記事項なし。

理学所見：身長148cm，体重61kg，体温36.5℃，血圧118/76mmHg，下腹部痛軽度，暗赤色，流動性の少量の性器出血あり，内診所見は子宮は鶏卵大，両側付属器に小鶏卵大の腫瘤を触知したが圧痛は不明であった。

検査所見：白血球11,460個/ $\mu$ l，赤血球421万個/ $\mu$ l，Hb 11.3g/dl，Ht 33.9%，血小板30.3万個/ $\mu$ l，CRP 0.424mg/dl，血中hCG 2,598IU/l。

超音波所見：子宮内にGS認めず，両側付属器領域に5cm大の多胞性腫瘤を認めた。ダグラス窩には少量の貯留像を認めた。

#### 症例 B

現病歴：32歳の女性，初経12歳，0回経妊0回経産，月経周期は21～38日型で不規則。最終月経初日より35日目より少量の性器出血出現，46日目突然下腹部に激痛が出現し近医受診，妊娠反応陽性も経腔超音波断層法で子宮内にGS認めず，腹腔内出血が疑われたためダグラス窩穿刺施行，非凝固性の血液を吸引し腹腔内出血の診断を得，当院搬送入院となった。

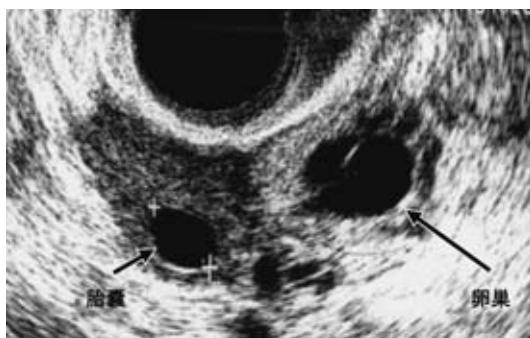既往歴：クラミジア頸管炎(28歳)，子宮腔部高度異形成にて円錐切除術施行(31歳)。

家族歴：特記事項なし。

理学所見：身長153cm，体重51kg，体温37.1℃，血圧102/70mmHg，性器出血は暗赤色，流動性で少量，ダグラス窩はやや膨隆していた。内診所見では子宮は超鶏卵大，下腹痛強度，右付属器領域に著明な圧痛を有する腫瘤を触知した。子宮腔部の移動痛があり，腹膜刺激症状も著明であった。

検査所見：白血球13,740個/ $\mu$ l，赤血球433万個/ $\mu$ l，Hb 10.3g/dl，Ht 34.9%，血小板23.6万個/ $\mu$ l，CRP 3.033mg/dl，クラミジア抗体IgG 1.18(陽性)，同IgA 0.28(陰性)，血中hCG 22,766IU/l。

超音波所見：子宮内にGS認めず，子宮と右卵巢の間に周囲に血腫像を有する1.3cm大GS様エコー像を認めた(図1)。ダグラス窩に点状の微細なエコー像を有する液体が貯留し腹腔内出血が疑われた。



(図1) 右卵巢と卵管内の血腫と胎嚢像

## I. 診断の手順

### 1. 病歴

#### ポイント

◆妊娠の有無，妊娠週数の推定：下腹部痛や不正性器出血等により婦人科を受診した場合，常に妊娠の有無について検討する必要があることは言うまでもない。妊娠週数の診断は月経周期が整調な場合，基礎体温表を付けているもの，不妊治療を受けている症例では比較的妊娠週数を推定することは容易であるが，月経周期が不順な場合，不正性器出血の量が多い場合は妊娠成立の責任月経を推定することが困難な場合が多い。性交日が参考となる場合もある。

◆不正性器出血の有無：子宮外妊娠ではほとんどの症例で性器出血を認める。典型例では一定期間の無月経の後，性器出血を認めるが，予定月経に一致して性器出血をみる場合，性器出血が出現しない場合もある。下記の下腹部痛の程度とは相関せず，少量の場合が多い。

◆下腹部痛の有無：後述の超音波断層法やhCG値測定法の進歩により，下腹部痛が出現する前に子宮外妊娠を診断することが可能となってきた。卵管破裂，卵管流産を生じた場合，突発性的下腹部痛はほぼ必発であり，一般的に卵管破裂では大量の腹腔内出血のために腹痛の程度は激烈で進行性であり，卵管流産では腹痛の程度は軽度で断続的に繰り返すものが多い。

◆妊娠歴，既往歴：子宮外妊娠のリスクファクターとして子宮外妊娠，卵管手術，クラミジア等の骨盤内感染症の既往，子宮内避妊器具装着，不妊症，体外受精による妊娠があげられる。

#### 本症例

①症例Aは体外受精による妊娠であり，当科受診時妊娠6週0日の診断がなされている。症例Bの月経周期は不規則であり妊娠週数を推定することは困難である。

②症例Aは予定月経時期に5日間の無月経があった後，性器出血が開始している。症例Bは予定月経の時期に出血が開始している。

③下腹部痛は両症例とも突発性に出現している。腹痛の程度は症例Aでは軽度であり，症例Bでは激痛である。

④症例Aは体外受精による妊娠であり，症例Bではクラミジア頸管炎の既往がある。

### 2. 理学所見

#### ポイント

◆性器出血の量，性状：前述したように出血の量は少量のことが多く，性状は通常暗赤

色で流動性である。

◆内診所見：腹腔内出血が多い場合ダグラス窩は膨隆し、子宮腔部は前方に偏位しており、子宮腔部の移動痛を認める。腹膜刺激症状も認められる。子宮体部は妊娠週数に比べて小さい。付属器周囲の圧痛のある腫瘤様抵抗を触知することが多い。

本症例

①両症例とも出血の量としては少量で、正常は暗赤色で流動性である。

②症例 A は過排卵刺激後の妊娠であるため両側卵巣が腫大し付属器腫瘤として触知されている(今後同様の症例が増加すると思われる)。入院時圧痛は明らかではない。症例 B では右付属器領域に著明な圧痛を有する腫瘤を触知している。子宮腔部の移動痛、腹膜刺激症状も著明である。

### 3. 検査所見

ポイント

◆超音波断層法：正常妊娠の場合妊娠 5 週前半までに子宮内に卵黄嚢(yolk sac)を有する GS がほぼ 100% 認められるため、妊娠週数が正確に診断され、子宮内容の排出が予想されるような出血のエピソードがなく、子宮内に GS が認められない場合子宮外妊娠が疑われる。卵黄嚢が確認できない場合 pseudo GS の可能性もあるので注意を要する。さらに、付属器領域に卵黄嚢または胎芽心拍を有する GS が認められる場合には子宮外妊娠と診断されるが、実際は血腫像のみか血腫の中に小さな卵黄嚢が確認できない GS を認めることが多い。腹腔内出血はダグラス窩に微細な内部エコーを伴う貯留像として認められる。

◆hCG 値：hCG 値の測定は比重による誤差が大きい尿中測定値よりも血中で測定することが望ましい。hCG 値が 1,000~2,000IU/l 以上か(正常妊娠の場合 hCG 値が 1,000~2,000IU/l 以上であれば超音波断層法で子宮内に GS が認められる。hCG 値が 2,000IU/l 以上であり超音波断層法で子宮内に GS が認められない場合は子宮外妊娠を疑う必要がある)。また正常子宮内妊娠では血清 hCG 値は妊娠初期には 48 時間ごとに倍増するが、鈍く上昇する場合は子宮外妊娠が疑われる。

◆子宮内容除去術：正常妊娠が否定され、超音波検査や hCG 値の経時的な測定でも不全流産との鑑別が困難な場合、子宮内の絨毛組織の有無を確認するために行われる。性器出血とともに子宮内容が排出されている場合は流産であっても絨毛組織は確認されないため判断は慎重を要す。

◆ダグラス窩穿刺：腹腔内出血の確定診断法であるが、経腔超音波断層法でほぼ診断可能であるため、必要性は少なくなっている。子宮外妊娠症例では暗赤色、流動性である。

◆腹腔鏡検査：子宮外妊娠の確定診断法であるが、症状が軽度な場合には内科的治療を選択することも多く、診断目的だけで施行されることは少なく後述する外科的治療が同時に行われることが多い。

本症例

①症例 A は妊娠 6 週 0 日であり、子宮内に GS が認められないことより正常妊娠の可能性は低いと考えられる。症例 B は子宮と右卵巣の間に周囲に血腫像を有する GS 像が認められ、ダグラス窩に微細な内部エコーを伴う貯留像も認められ腹腔内出血が考えられる。

②症例 A, B ともに子宮内容を排出するようなエピソードがなく、血中 hCG は各々 2,598IU/l, 22,766IU/l と高値であるのに子宮内に GS が認められず、子宮外妊娠が疑われる。

## II. 診断

上記の所見をまとめると、症例 A は1) 妊娠 6 週 0 日、2) 突発性の軽度の腹痛、3) 血中 hCG 2,598IU/l であるが子宮内に GS が認められない、ことにより子宮外妊娠(卵管流産)が疑われる。症例 B は1) 突発性の激痛、2) 腹腔内出血、3) 妊娠週数不明も血中 hCG 22,766IU/l と高値であるが子宮内に GS が認められない、4) 右付属器領域に著明な圧痛を有する腫瘤を触知、5) 超音波断層法で右付属器に血腫像を有する GS 像、により子宮外妊娠(卵管破裂)が疑われる。

## III. 症例の経過

### 症例 A

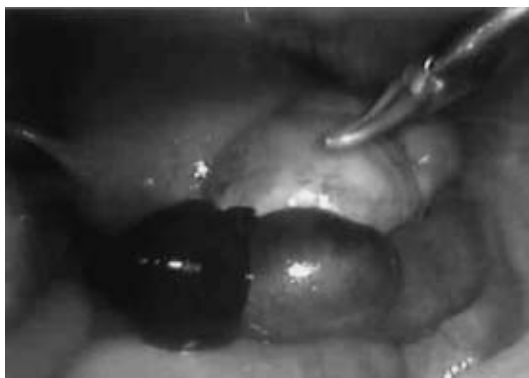症状は軽度であり入院待機とした。入院後 2 日(妊娠 6 週 2 日)下腹部痛はなかったが、血中 hCG 2,982IU/l と軽度上昇していたため MTX 50mg/m<sup>2</sup>筋注、入院後 5 日(妊娠 6 週 5 日)右下腹部痛増強、血中 hCG 3,464IU/l、経腔超音波断層法にてダグラス窩貯留像が増量しており、腹腔鏡下手術の方針とする。腹腔鏡に先立ち子宮内容除去術施行、内容は少量の脱落膜のみで絨毛組織を認めず、引き続き腹腔鏡施行、腹腔内出血 50ml、両側卵巣 5cm 大に腫大、右卵管膨大部は長径 4cm 大に腫大、卵管采に血腫付着しており右卵管膨大部妊娠流産の診断を得る(図 2)。50倍希釈バソプレッシンを卵管間膜に注入後、単極型電気メスにて 2cm の線状切開を加え内容を除去した。切開部は縫合せず止血確認後開放のままとした。病理検査にて絨毛組織が確認された。

血中 hCG 値は術後 2 日 621IU/l、術後 4 日 183.0IU/l、術後 6 日 65.2IU/l と順調に低下し術後 6 日目に退院となった。術後 13 日 5.4IU/l、術後 37 日で排卵が確認され、51 日に月経が再来した。

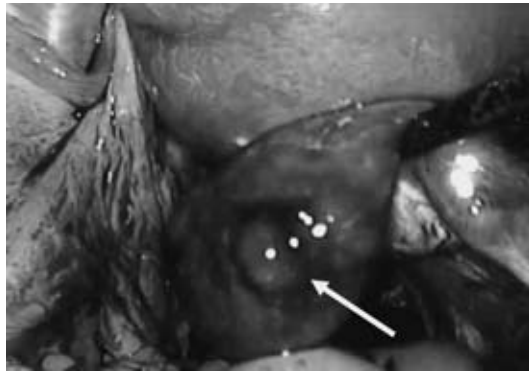### 症例 B

入院当日腹腔鏡を施行した。腹腔内出血約 300ml、右卵管膨大部は長径 5cm 大に腫大、子宮後壁、ダグラス窩と強固に癒着、膨大部に破裂部が確認され(図 3)、温存不可と判断し右卵管切除術施行した。左卵管も周囲と癒着、卵管采は変形し棍棒状となっていた。

術後経過：血中 hCG 値は術後 1 日 6,326IU/l、術後 4 日 710IU/l、術後 6 日 278IU/l と順調に低下し術後 7 日目に退院となった。術後 13 日 27IU/l、術後 53 日に月経が再来した。術後 3 カ月後体外受精・胚移植施行、子宮内妊娠成立し外来通院中である。



(図 2) 腫大した卵管と卵管采に付着した血腫



(図3) 卵管膨大部の破裂部

#### IV. 解説

##### 1. 頻度

自然妊娠における子宮外妊娠発生率は約1%とされているが、新鮮胚移植での子宮外妊娠発生率は5%弱に及び、ARTによる妊娠数の増加に伴い本疾患の増加が示唆されている。特に内外同時妊娠は自然妊娠では30,000例に1例とされているが、体外受精による妊娠では2%程度と高く、子宮内妊娠診断後も子宮外妊娠の可能性を念頭におき診察をする必要がある。子宮外妊娠の部位別頻度は卵管妊娠(膨大部80%、峡部10%、采部、間質部)が98%を占め、その他、腹膜、卵巢、頸管に妊卵が着床する場合もある。

##### 2. 鑑別診断

- 1) 妊娠初期：正常妊娠であっても妊娠初期に性器出血を認めることはしばしばあり、月経周期が不規則な症例では子宮外妊娠と鑑別を要する場合がある。
- 2) 流産：経腔超音波断層法でGSが確認できる前の初期流産、胎嚢が排出された後の完全流産・不全流産(子宮からの逆流血により腹腔内出血が観察される場合もある)は鑑別が困難な場合がある。腹痛は軽度であり、hCG値は速やかに低下することにより鑑別される。
- 3) 妊娠初期に合併した卵巢囊腫茎捻転、黄体出血、付属器炎等の婦人科疾患、急性虫垂炎、尿路結石等の他科疾患は症状が子宮外妊娠に類似することが多く、鑑別を要する場合がある。

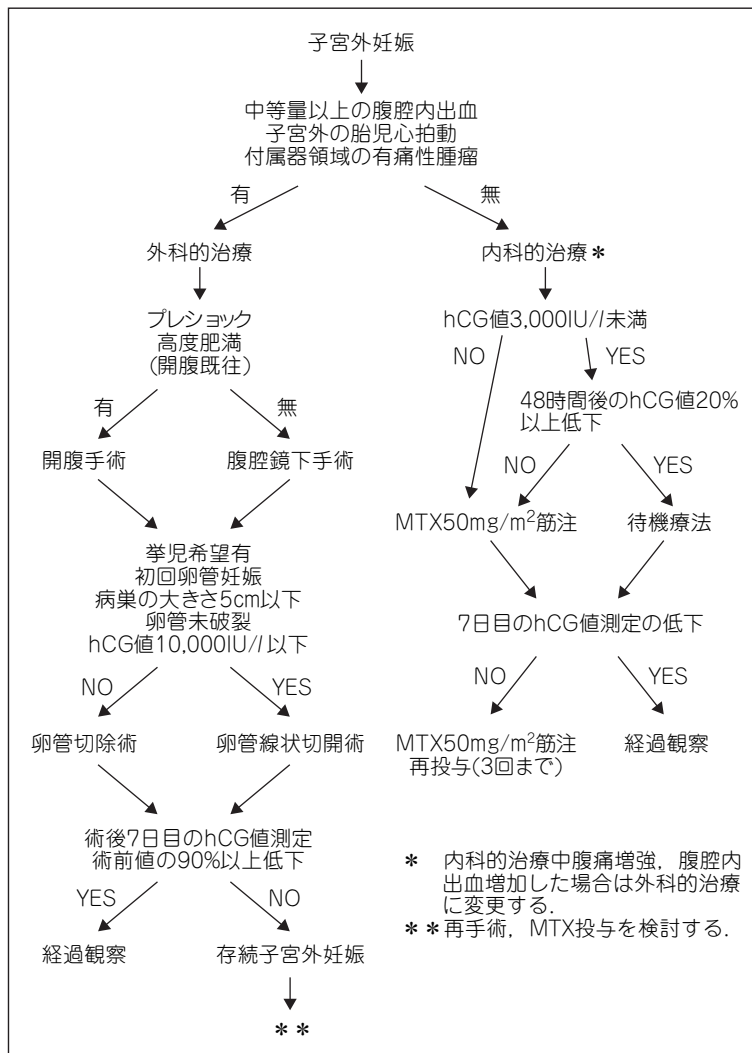
##### 3. 治療

子宮外妊娠の治療法は内科的治療と外科的治療に大別される。当科でのフローチャート(図4)に従い解説する。

##### 1) 内科的治療

中等量以上の腹腔内出血(実際には経腔超音波検査において、ダグラス窩穿刺を施行した際、容易に数十mlの血液を吸引できると予想される量)、子宮外の胎児心拍、著明な付属器領域の痛性腫瘍がない場合に内科的治療を選択している。この際、外科的治療に比して入院期間が長くなることが多いこと、hCG値が低くても腹腔内出血を来し、緊急手術となる場合もあること(24時間腹腔鏡下手術ができる体制が必要)を説明しておく必要がある。

我々の検討では子宮外妊娠診断時のhCG値が3,000IU/l以下で48時間後に20%以上の下降度を認めた症例の93%が待機療法のみで治癒しており、治療後の卵管疎通性、子宮内妊娠率、反復子宮外妊娠率とも外科的な保存手術と同様であった<sup>1)</sup>ことより、上



(図4) 子宮外妊娠の管理方針

記基準を満たすものを待機療法、48時間後のhCG値の下降が不良な場合にメトトレキサート(MTX)を50mg/m<sup>2</sup>を筋注している(本邦では保険適応外)。

MTXの投与方法としては50mg/m<sup>2</sup>1回の単回投与方法と、1mg/kgをロイコポリンを併用し隔日投与する複数回投与方法が知られているが、治療効果はほぼ同等で、コスト、管理、副作用の面より単回投与方法を主流となっている。投与後1週間後にhCG値の下降が不良な場合は再投与するが、投与は3回までとし、無効な場合は外科的治療に移行する。また経腔超音波下に外妊部位が特定可能な症例に対してMTX、KCL、プロスタグランジン、高張ブドウ糖液を局注する方法も試みられている。

## 2) 外科的治療

内科的治療の適応条件を満たさない場合、また待機療法、MTX療法中に腹痛増強または腹腔内出血が増量した場合に外科的治療が選択される。ショック状態、高度肥満、

強度の癒着が予想される場合等を除いて、低侵襲性の点より腹腔鏡下手術が選択される。卵管妊娠の場合の保存手術の適応に関しては施設間で若干の相違はあるが、当科では第40回日本産科婦人科内視鏡学会シンポジウムで提案された基準(挙児希望有, 初回卵管妊娠, 病巣の大きさ5cm以下, 卵管未破裂, hCG値10,000IU/l以下)を採用している。また保存手術を選択する場合には、卵管切除術と比較して術後の存続子宮外妊娠(per-sistent ectopic pregnancy: PEP, 4~15%<sup>2)</sup>), 反復子宮外妊娠の発症率が高いことを十分にインフォームドしておく必要がある。

卵管保存手術は生理食塩水で100倍希釈したバソプレッシン(リガシユア<sup>TM</sup>)を卵管間膜に局注後、腫大した卵管に電気メスまたはレーザーメスにて長軸方向に1~2cmの切開を加え(卵管線状切開術)、内容を排出する。切開部の縫合は止血目的以外では行っていない。当科では術後7日目のhCG値の低下率が術前値の90%未満の場合PEPとして扱い<sup>3)</sup>、再手術またはMTX全身投与としている。卵管線状切開術を施行する際、術後24時間以内にMTXを筋注することでPEPの発症率を低下させたとの報告もあり<sup>4)</sup>、術前hCG値が高い症例では試みて良い方法と思われる。

卵管切除術の場合は、Vessel sealing system(リガシユア<sup>TM</sup>)、超音波凝固切開装置等を使用することでほぼ無結紮で容易に卵管を切断できる。病側の対側に12mmのポートを挿入し上記切断装置を挿入、子宮操作鉗子により卵管を緊張させた状態で子宮側より卵管を切断した後、卵管間膜を切断し卵管を切除する。卵管切除の残存卵管の反復子宮外妊娠やPEPが発症することもあり、残存する卵管はなるべく少なくした方が良い。卵管保存、切除術とも妊娠絨毛の腹腔内の散布を避けるため摘出物は回収バックを用い回収することが望ましい。

#### 《参考文献》

1. 高島邦僚, 石川雅彦, 榊原秀也, 平原史樹. 子宮外妊娠に対する自然治癒待機療法についての検討. 産婦の実際 2006;55:1149—1152
2. Farquhar CM. Ectopic pregnancy. Lancet 2005;366:583—591
3. 七里和良, 田中耕平, 長谷川功, 関根正幸, 藤盛亮寿. 尿中hCG値減衰曲線の解析による存続子宮外妊娠の早期診断. 日産婦内視鏡学会誌 1999;15:53—56
4. Graczykowski JW, Mishell DR Jr. Methotrexate prophylaxis for persistent ectopic pregnancy after conservative treatment by salpingostomy. Obstet Gynecol 1997;89:118—122

<石川 雅彦\*, 高島 邦僚\*>

---

\*Masahiko ISHIKAWA and \*Kunitomo TAKASHIMA

\*Yokohama City University Medical Center, Yokohama

**Key words** : Ectopic pregnancy · Human chorionic gonadotropin

---

# EXERCISE 23

## 症例・プライマリーケア(救急) 子宮外妊娠(卵管妊娠)

**Q 244** 誤っているものはどれか。

- a) 自然妊娠における子宮外妊娠発生率は約5%とされている
- b) 子宮外妊娠の部位別発生頻度は卵管膨大部妊娠が最も多い
- c) 子宮外妊娠では性器出血がない場合がある
- d) 子宮外妊娠では性器出血は下腹部痛の程度とは相関せず、少量の場合が多い
- e) 卵管流産では腹痛の程度は軽度で断続的に繰り返すものが多い

**Q 245** 子宮外妊娠のリスクファクターとして考えられていないものはどれか。

- a) 子宮外妊娠既往
- b) クラミジア等の骨盤内感染症の既往
- c) 子宮内避妊器具装着
- d) 多産婦
- e) 体外受精による妊娠

**Q 246** 子宮外妊娠の診断について誤っているものを選び。

- a) 高感度尿中hCG検査薬の開発、経腔超音波検査の進歩により早期に診断を得ることが可能となった
- b) 妊娠5週後半となっても子宮内GS(胎嚢)を認めない場合は子宮外妊娠を疑う。
- c) 子宮外の付属器領域に原始卵黄嚢(yolk sac)あるいは胎芽心拍を有する胎嚢(GS)が認められれば子宮外妊娠と診断される
- d) hCG値が2,000IU/l以上で子宮内GS(胎嚢)を認めない場合は子宮外妊娠を疑う
- e) 子宮内容除去術施行により絨毛組織が認められない場合子宮外妊娠と診断される

**Q 247** 子宮外妊娠の治療について正しいものはどれか。

- a) 自然に治癒することはない
- b) 症状が軽度で、卵管腫瘍径が小さい症例にはMTX療法が選択されることがある
- c) 開腹術よりも腹腔鏡下手術の方が術後妊娠率は高い
- d) 卵管切除後には存続子宮外妊娠とはならない
- e) 卵管保存手術では約30%が存続子宮外妊娠となる

**Q 248** 誤っているものはどれか。

- a) 子宮内に胎嚢(GS)が認められても卵黄嚢が確認できない場合pseudo GSの可能性もあるので注意を要する
- b) 正常子宮内妊娠では血清hCG値は妊娠初期には72時間ごとに倍増する

(解答は研修コーナー最終頁をご覧ください。)

- 
- c) 体外受精による妊娠では子宮内妊娠診断後も子宮外妊娠の可能性を念頭におき診察をする必要がある
  - d) 妊娠初期に合併した卵巣嚢腫茎捻転, 黄体出血, 急性虫垂炎は子宮外妊娠と鑑別が困難な場合がある
  - e) 内科的治療を選択した場合, hCG 値が低くても腹腔内出血を来し, 緊急手術となる場合もあることを説明する必要がある



	EXERCISE 解答				
23	(244) a	(245) d	(246) e	(247) b	(248) b



研修コーナーに対する会員皆様の声をお聞かせ下さい。  
質問やテーマの要望、執筆者の推薦など何でも結構です。  
また、推薦図書や書評、エッセイなども歓迎いたします。  
下記の宛先にお送り下さい。

宛先：〒113-0033 東京都文京区本郷2丁目3番9号  
ツインビュー御茶の水3階  
（社）日本産科婦人科学会  
研修コーナー編集 係